Aus der Orthopädischen Universitätsklinik und -poliklinik zu Berlin
(Direktor: Prof. Dr. H. Gocht)

Lane Medical Library

Die Epiphysennekrose der Mittelfußknochenköpfchen

(II. Köhlersche Erkrankung)

Inaugural-Dissertation

zur

Erlangung der medizinischen Doktorwürde

an der

Friedrich-Wilhelms-Universität zu Berlin

vorgelegt von

Herbert Gardemin
approb. Arzt aus Berlin

Tag der Promotion: 11. März 1932

Verlagsbuchhandlung Julius Springer in Berlin. 1932

215

Gedruckt mit Genehmigung der Medizinischen Fakultät
der Universität Berlin.

Dekan: ~~Geh. Med.-Rat~~ Prof. Dr. ~~Stoeckel.~~ von Bergmann
Referent: Prof. Dr. Gocht.

Sonderdruck aus Archiv für Orthopädische und Unfall-Chirurgie. 31. Band, 1. Heft.

In seinem Buch „Grenzen des Normalen und Pathologischen im Röntgenbild" beschrieb Köhler 1915 eine selbständige Erkrankung des Os metatarsale II. Kurz vorher, im August 1914, hatte Freiberg 6 Fälle der gleichen Erkrankung veröffentlicht, die im Anschluß an eine Verletzung aufgetreten sein sollen. Aber erst nachdem Köhler auf dem Röntgenkongreß 1920 ausführlich über 5 Fälle berichtet hatte — von denen der erste neun Jahre vorher zur Beobachtung gekommen war —, wurde dieses Krankheitsbild weiteren medizinischen Kreisen bekannt, und in der folgenden Zeit erschienen zahlreiche Arbeiten, die sich mit der Ätiologie und den klinischen Erscheinungen dieser Erkrankung beschäftigten.

Auf Grund des erheblichen Materials der Orthopädischen Universitätsklinik zu Berlin, dem ich die Fälle aus der Privatklinik von Herrn Prof. Gocht hinzufügen konnte, erschien es mir berechtigt, die aus dem Studium dieser Krankengeschichten gewonnenen Resultate mit den Ergebnissen anderer Autoren zu vergleichen. Die erhobenen Befunde sind am Schluß aufgeführt.

Vorgeschichte.

Über ein familiäres Auftreten der Köhlerschen Erkrankung konnte anamnestisch nichts in Erfahrung gebracht werden. Abgesehen von interkurrenten Erkrankungen waren die Patienten stets gesund und haben zu normalem Zeitpunkt das Laufen erlernt. Meist stellten sich ohne besonderen Anlaß Schmerzen im Vorfuß ein, die in der Ruhe verschwanden, um beim Gehen besonders beim Springen, Rennen, Treppensteigen wieder aufzutreten, also bei Stellungen des Fußes, in denen durch zeitweilig alleinige Inanspruchnahme des Vorfußes das vordere Quergewölbe besonders belastet wurde. Ein Unfall wurde nur von 13 Patienten als ursächliches Moment angegeben.

Klinischer Befund.

Das Alter der Patienten schwankt zwischen 12 und 63 Jahren, doch stellen sich bei der Mehrzahl die Beschwerden zwischen dem 12. und 18. Lebensjahre ein, also im Wachstumsalter. In dieser Hinsicht besteht Übereinstimmung mit den Angaben in der Literatur. Holst und Chandrikoff fanden von 27 eigenen Fällen 24 im Alter von 12 bis 21 Jahren. Meyer stellte aus der Literatur 46 Fälle mit einem Durchschnittsalter von 20,7 Jahren zusammen. Man ist daher geneigt, den Beginn der Erkrankung bei den älteren Patienten in das Wachstumsalter vorzuverlegen. Auch weisen die Röntgenbilder in diesen Fällen schon Veränderungen im Sinne einer Arthritis deformans auf. Es ist nicht anzunehmen, daß in der kurzen Zeit, die anamnestisch angegeben wird, die Erkrankung alle Stadien durchläuft und zu einer Arthritis deformans geführt hat, vielmehr ist es glaubhaft, daß die Nekrose ohne Schmerzen geheilt ist und erst die Arthritis deformans die Beschwerden hervorgerufen hat; daß weiterhin bis zur Ausheilung des Prozesses Jahrzehnte vergehen können, mag folgende Krankengeschichte erläutern, für deren Überlassung ich Herrn Prof. Gocht zu großem Dank verpflichtet bin.

63j. Pat., der seit über 40 Jahren über Druckschmerz am II. rechten Metatarsalköpfchen klagt. Beim Gehen bestehen keine Beschwerden.

Klinisch bestand intensiver Druckschmerz an der dorsalen und fibularen Seite des II. rechten Metatarsalköpfchens. Plantarflexion der II. rechten Zehe schmerzhaft.

Rö. Fibulare Partien wolkig getrübt, punktförmige Verdichtungen, einige zarte periostale Auflagerungen, keine Arthritis deformans.

Das Bestehen der gleichen Beschwerden seit dem Wachstumsalter, sowie der typische klinische und röntgenologische Befund, der die Zeichen einer großenteils ausgeheilten Epiphysennekrose darbietet, lassen keinen Zweifel, daß es sich um einen Fall von Köhlerscher Erkrankung handelt, der ohne Formveränderungen des Köpfchens einen gutartigen Verlauf genommen hat; Bragard berichtet über eine 62jährige Patientin, die mit aller Bestimmtheit ihre Beschwerden aus der Mädchenzeit her datiert. Stellen diese Beobachtungen auch Ausnahmen dar, so deuten diese Befunde doch darauf, daß sich die Erkrankung über weite Zeiträume erstrecken kann. Unter Berücksichtigung von Anamnese und Befund bei den Fällen im, als auch jenseits des Wachstumsalters kann es als feststehend gelten, daß die Dauer der Beschwerden keinen Schluß für den Beginn der Erkrankung abgibt.

Auffallend ist die Tatsache, daß das weibliche Geschlecht weit häufiger befallen wird. Nach Holst und Chandrikoff ist das Verhältnis 27,8% zu 72,2%. Nach Cahen und Brach entfallen 80%, nach Meyer 74% auf das weibliche Geschlecht. Von unseren Patienten waren 6 männlichen, 42 weiblichen Geschlechts.

An der schmerzhaften Stelle findet sich in den ersten Stadien eine dorsale Schwellung der Weichteile, vermehrte Hautwärme, eine mehr oder minder starke Druckempfindlichkeit des befallenen Köpfchens, dorsal oder plantar oder beiderseitig, geringer Stauchungsschmerz, manchmal Einschränkung der Dorsal- und Plantarflexion der Grundphalanx. Im vorgeschrittenen Stadium bestehen geringfügige Verkürzung der Zehe, dorsale Verbreiterung des Gelenkspalts zu einer Mulde bei Plantarflexion, zeitweise geringes arthritisches Reiben,

ein dorsaler Randwulst und in schweren Fällen völlige Deformierung des ganzen Köpfchens.

Das Längsgewölbe war bei 11 Patienten normal, 11 hatten hohes und 19 flaches Längsgewölbe, bei 7 war nichts angegeben. Soweit sich in den Krankengeschichten Angaben über das vordere Quergewölbe finden, ist es stets durchgetreten (Pes latus). Bei den Nachuntersuchungen konnte der Befund in dieser Hinsicht ergänzt werden. Es wurden bei allen nachuntersuchten Patienten Spreizfüße beobachtet; der Schluß, daß die Köhlersche Erkrankung der Mittelfußknochen immer mit Spreizfüßen kombiniert ist, erscheint daher berechtigt.

Röntgenologischer Befund.

Axhausen unterscheidet fünf Stadien, die ich auch meiner Einteilung zugrunde legen möchte.

I. Stadium zeigt völlig normalen Befund, so daß es unmöglich ist, mit Sicherheit differentialdiagnostisch die Beschwerden beim Spreizfuß und bei Hammerzehen auszuschließen. Auch die isolierte Druckempfindlichkeit der Dorsalseite des Köpfchens kann, wenn kein positiver Röntgenbefund vorhanden ist, nicht zur Entscheidung herangezogen werden.

M. M., 58j., seit 8 Tagen Schmerzen im linken Vorfuß, beim Gehen Verschlimmerung der Beschwerden. Längsgewölbe hohl, Quergewölbe durchgetreten, Hammerzehen II—V, Haut über den Grundgelenken links etwas warm, starke dorsale Druckempfindlichkeit des II. Metatarsalköpfchens. Rö. o. B.

Die Nachuntersuchung nach 2 Jahren ergibt den gleichen Befund, klinisch und röntgenologisch.

R. Sch., 29j., ohne äußere Veranlassung ist Schwellung des rechten Fußrückens aufgetreten. Rechter Fußrücken ödematös, etwas wärmer als links, Längsgewölbe flach, Quergewölbe durchgetreten, Hammerzehen II—V links, IV—V rechts, deutlicher dorsaler Druckschmerz am Köpfchen II rechts. Rö. o. B.

Die Nachuntersuchung nach 6 Jahren ergibt klinisch und röntgenologisch keinen Anhaltspunkt für Köhlersche Erkrankung.

Obwohl bei beiden Patienten die klinischen Erscheinungen, besonders die dorsale Druckempfindlichkeit, den Verdacht einer Köhlerschen Erkrankung rechtfertigten, fiel der Röntgenbefund negativ aus. Durch die Nachuntersuchung konnte jeder Zweifel ausgeschlossen werden; die Beschwerden wurden durch den Spreizfuß und die Hammerzehen verursacht.

Holst und Chandrikoff rechnen zum ersten Stadium auch die Fälle, bei denen sich röntgenologisch neben einer geringen Verbreiterung des Gelenkspalts eine minimale Abflachung der Gelenkfläche des Metatarsalköpfchens nachweisen läßt. Diese geringe Abflachung und Verbreiterung ist eine röntgenologische Täuschung. Abb. 1 zeigt Röntgenaufnahmen des Os metatarsale II in verschiedenen Projektionen. Die Abb. 1a ist bei direkt auf den Boden aufgesetzter Ferse, die Abb. 1b so aufgenommen worden, daß sich unter der Ferse ein etwa 3 cm hoher Absatz befindet, wodurch das Os metatarsale um eine Achse, die quer durch das Köpfchen verläuft, gedreht wurde. Einmal zeigt sich der von Holst und Chandrikoff erwähnte Befund, während das Kontrollbild die normale Wölbung des Köpfchens und normalen Gelenkspalt erkennen läßt. Es ist daher abzulehnen, aus den beschriebenen Symptomen der Abflachung

des Köpfchens und der geringen Verbreiterung des Gelenkspalts eine beginnende Epiphysennekrose zu diagnostizieren.

II. Stadium. Die Gelenkfläche ist abgeflacht, manchmal erscheint sie gerade, manchmal konkav oder s-förmig. Man gewinnt den Eindruck, als sei das Köpfchen von distal nach proximal eingedrückt. Proximal der Gelenkfläche ist die Knochenstruktur verdichtet.

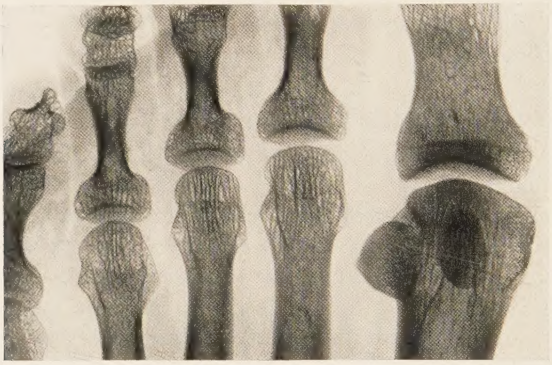

Abb. 1a. Ferse direkt auf den Boden aufgesetzt, Gelenkfläche des II. Metatarsalköpfchens rund.

Abb. 1b. Der gleiche Vorfuß wie in Abb. 1a. Unter der Ferse ein 3 cm hoher Absatz. Die Gelenkfläche des II. Metatarsalköpfchens erscheint abgeflacht, der Gelenkspalt verbreitert.

III. Stadium. Neben herdförmigen Verdichtungen in der Epiphyse finden sich Aufhellungen der Knochenstruktur. Das Köpfchen ist verbreitert, die Gelenkfläche abgeflacht, an den seitlichen Gelenkrändern finden sich kleine Knochenzacken. Die Metaphyse ist verdickt, die Epiphysenfuge oft nicht deutlich zu erkennen.

IV. Stadium. Die gleichen Erscheinungen wie im III. Stadium. Die Epiphysenfuge ist stets verschwunden, die Metaphyse immer verdickt. Jetzt zeigen sich auch Veränderungen an der Grundphalanx; sie erscheint an der Basis verbreitert, ihre Gelenkfläche ist abgeflacht, arthritische Veränderungen.

V. Stadium. Das Köpfchen ist deformiert, arthritische Veränderungen, keine Verdichtungen im Knochen, die Epiphysenfuge ist verschwunden, manchmal große laterale Exostosen, bei erheblicher Verkürzung des Köpfchens Verdickung der Metaphyse, die sonst fehlt, runde, scharf begrenzte Verschattungen außerhalb der Knochen.

Axhausen, Holst und Chandrikoff sind der Ansicht, daß im letzten Stadium niemals eine Verdickung der Metaphyse zu beobachten ist. Es muß zunächst unterschieden werden, ob es sich um Periostverdickungen, wie sie schon im III. Stadium auftreten, handelt oder ob der Knochen selbst im Metaphysenteil verbreitert ist. Im ersten Fall sehen wir einen Vorgang, der die Substituierung der nekrotischen Epiphyse einleitet. Sobald die Regeneration abgeschlossen ist, wird sich die Verdickung zurückbilden. In den Endstadien aber, die eine erhebliche Kompression des Köpfchens zeigen, tritt an Stelle der Periostverdickung eine knöcherne Verbreiterung der Metaphyse, deren Ursache in statischen Momenten zu suchen ist.

Die seitlichen Exostosen fanden sich in unseren Fällen stets fibular, nur Holst und Chandrikoff beschreiben eine solche auf der tibialen Seite. Bei der Betrachtung der abgebildeten Röntgenaufnahme mit der Lupe gewinnt man den Eindruck, daß eine knöcherne Verbindung weder mit dem Os metatarsale noch mit der Grundphalanx besteht. Es handelt sich wohl um jene knöcherne Verschattung, die bald fibular, bald tibial gefunden wird. Die Frage ihrer Entstehung ist nicht geklärt. Es liegt nahe an eine Gelenkmaus zu denken, doch würde der relativ geringe Rauminhalt der Zehengrundgelenke eine Entfernung vom Ursprungsort nicht zulassen. Wahrscheinlich sind es Kalkablagerungen in der Kapsel, wie sie auch bei Entzündungen der Gelenke infolge erheblicher Kalkanreicherung im erkrankten Gebiet zu finden sind.

Pathologisch-anatomischer Befund.

Auf Grund seiner Untersuchungen an resezierten Metatarsalköpfchen konnte Axhausen den Verlauf der Köhlerschen Erkrankung sicherstellen. Infolge einer Ernährungsstörung entsteht eine aseptische Nekrose der knöchernen Epiphyse, die von regenerativen Erscheinungen begleitet ist, die sich im Eindringen von Bindegewebe anfangs nur vom Periost, später auch vom Mark der Metaphyse aus in die Markkanäle der Epiphyse zeigt. Der Knorpel ist infolge seiner Ernährung durch die Synovia unverändert.

König konnte feststellen, daß an dem völlig frei zutage liegenden Knorpel, auch wenn er mit physiologischer Kochsalzlösung umgeben wurde, sehr rasch eine Nekrose unter Wucherung von Bindegewebe und Knochen eintritt. Der gleiche Befund konnte bei veralteten Luxationen an den Stellen erhoben werden, die von der Synovialflüssigkeit nicht benetzt wurden. Die Unversehrtheit des Knorpels bei nekrotischem Knochen zeugt davon, daß für beide verschiedene Ernährungsquellen vorhanden sein müssen. Während die knöcherne Epiphyse im jugendlichen Stadium von den Gefäßen der Gelenkkapsel, nach Synostosierung der Epiphysenfuge von denen der Metaphyse versorgt wird, muß für den epiphysären Knorpel der keine Gefäße enthält, auf Grund der Versuche von König die Synovialflüssigkeit als Ernährungsquelle angenommen werden.

In diesem Zustand kann eine Infraktion der Epiphyse erfolgen, da das nekrotische Köpfchen den Druckverhältnissen, die bei normaler Struktur keine Veränderungen hervorrufen, nicht genügend Widerstand entgegensetzen kann. Durch ständiges Reiben sollen nach Axhausen die Knochentrümmer zu feinem Knochenmehl zerrieben werden. Das bindegewebige Granulationsgewebe umschließt dieses Gebiet und „an Stelle der rasch vordringenden Substitution tritt die langsam arbeitende flächenhafte Resorption" (Axhausen). Roesner und Weil konnten histochemisch mit Hilfe der Gmelinschen Probe statt des erwarteten knöchernen Gewebes Hämatoidin nachweisen, so daß jene „detritusartigen Herde" Blut, bzw. dessen Überreste darstellen. Der starke Reiz, der beim Durchbrechen des Bindegewebes durch den Knorpel auf diesen ausgeübt wird, führt zu einer Proliferation, zur Bildung des Randwulstes. Das Granulationsgewebe, das von der Metaphyse eingewuchert ist, resorbiert den nekrotischen Knochen und bildet neuen. Altschul, Cahen und Brach, Holst und Chandrikoff, Roesner und Weil, Heitzmann und Engel, Sonntag konnten die gleichen Befunde erheben. Während die meisten Autoren über Veränderungen der Kapselgefäße nichts berichten, wahrscheinlich, weil die Kapsel nicht reseziert wurde, fanden König und Rauch, Roesner und Weil, Holst und Chandrikoff, Verdickungen der Arterienwände, besonders der Intima und Media, das Bild der Endarteriitis obliterans. In einigen Präparaten war die Wandverdickung so hochgradig, daß eine völlige Obliteration des Lumens eingetreten war.

Ätiologie.

Solange die pathologisch-anatomischen Erscheinungen nicht für den ganzen Verlauf der Erkrankung bekannt waren, erschien es unmöglich, die Ursachen zu erkennen. So ist es verständlich, daß jeder beobachtete und veröffentlichte Fall Anlaß zur Aufstellung neuer Hypothesen gab.

Klett und Engelke nehmen auf Grund der cystischen und fibrösen Veränderungen des Knochens eine Ostitis fibrosa localisata an. Axhausen, König und Rauch, Holst und Chandrikoff und v. Dittrich, die neben der Nekrose des Knochens die gleichen Befunde erheben konnten, deuten diese Erscheinungen als „callöse und reaktive, abkapselnde Gewebsbildungen". Da nach Pommer ein Hämatom innerhalb des Knochens eine fibröse Umwandlung des Markgewebes hervorrufen kann, die einer Ostitis fibrosa localisata in hohem Maße ähnlich ist, erscheint die Frage berechtigt, inwieweit überhaupt die sogenannte Ostitis fibrosa localisata eine Erkrankung des Skeletsystems sui generis darstellt.

Kappis nimmt bei seinem Fall eine Fraktur als Ursache an, wobei vielleicht der Knochen durch innersekretorische Störungen vorher geschädigt war. Das Röntgenbild unserer Krankengeschichte 3 (siehe Abb. 2) zeigt eine quere Aufhellungslinie in der Epiphyse. Wahrscheinlich handelt es sich hier um einen Abgrenzungsvorgang im Sinne der Osteochondritis dissecans König, wie ihn Lieck an einem entfernten Metatarsalköpfchen feststellen konnte. Nachdem Axhausen eine Totalnekrose der Epiphyse ohne Kontinuitätstrennung des Knochens nachweisen konnte, ist die Fraktur nicht als auslösendes Moment, sondern als sekundäre Erscheinung anzusehen. Ohne auf die Frage einzugehen,

ob eine Trennung des Knochengefüges dem Patienten sofort zum Bewußtsein kommen muß — eine Infraktion der Diaphyse des Os metatarsale wird von dem Kranken oft erst einige Zeit später als schmerzhaft empfunden — möchte ich bemerken, daß in der Literatur wie in unseren Fällen die anamnestischen Angaben über ein vorausgegangenes Trauma völlig in den Hintergrund treten. Einige Autoren glauben daher, die Ursache in einem chronischen Trauma — Köhler nimmt ein intraartikuläres Trauma an — suchen zu müssen. Die pathologische Artikulation in den Grundgelenken, die durch den Spreizfuß bedingt ist, soll ein chronisches Trauma auslösen und zur Nekrose des Köpfchens führen.

Durch den Nachweis einer Totalnekrose liegt es nahe, die Ursache in einer Ernährungsstörung zu suchen. Gestützt auf Beobachtungen an pathologisch-anatomischen Präparaten bei tuberkulöser Nekrose nimmt Axhausen mykotische Embolien an, die infolge geringer Virulenz der Bakterien nicht zu den

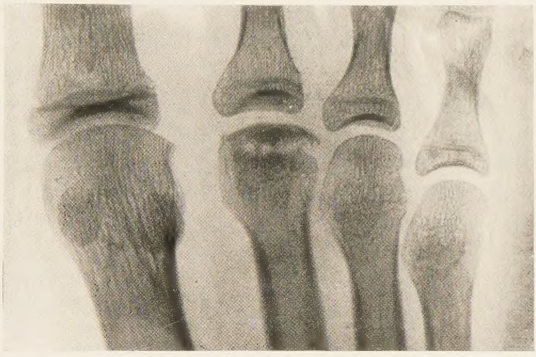

Abb. 2. Fall 3, Käte K. Köhlersche Erkrankung des II. Metatarsalköpfchens. Abgrenzungsvorgang an der distalen Kopfkalotte.

typischen Entzündungserscheinungen führen. Der Nachweis eines Embolus konnte weder von Axhausen, noch von anderen Autoren erbracht werden. Auch ist es nicht erklärlich, warum stets die Gefäße, welche die Köpfchen der Metatarsalia versorgen, betroffen werden, speziell die des Köpfchen II.

Erst als König und Rauch Wandverdickungen der Kapselgefäße beschrieben und Holst und Chandrikoff, Roesner und Weil diese Befunde bestätigten, waren Beweise für eine Ernährungsstörung erbracht, insbesondere bei Berücksichtigung der Tatsache, daß die Erkrankung im Wachstumsalter auftritt, zu einer Zeit also, in der die Epiphysenfuge noch nicht geschlossen ist und die Blutversorgung von den Kapselgefäßen her erfolgt.

W. Müller kam bei Untersuchungen von Hüftköpfen, an denen er experimentell eine Epiphysenlösung oder eine Luxation gesetzt hatte, zu sehr interessanten Ergebnissen. Während sich bei Tieren mit ausgebildetem Schenkelkopf, aber gut erhaltener Epiphysenfuge (Adoleszententyp) eine Nekrose des Hüftkopfes fand, konnte eine solche an sehr jugendlichen und erwachsenen Tieren nicht festgestellt werden. Die Ursache liegt an den verschiedenen Bedingungen für die Blutversorgung. Im sehr jugendlichen Alter bestehen Anastomosen zwischen Kopf und Trochanter, und bei den erwachsenen Tieren wird

die Epiphyse von den Gefäßen der Diaphyse aus versorgt, so daß in diesen Fällen durch den Eingriff die Ernährung des Kopfes nicht unterbrochen wurde. In den Fällen aber, in denen eine weitgehende Trennung von Trochanter und Kopf bereits eingetreten war und infolge Bestehens der Epiphysenfuge die Ernährung des Kopfes von den durch die Kapsel herantretenden Gefäßen erfolgte, mußten diese durch den Eingriff erheblich geschädigt werden, die Ernährung war weitgehend gestört, und als Folge der Ernährungsunterbrechung bildete sich eine Nekrose des Kopfes. Die gewonnenen Resultate sind geeignet, Aufklärung zu schaffen, warum die Epiphysennekrose der verschiedenen Körperregionen an bestimmte Altersgrenzen gebunden ist. Für die Metatarsalköpfchen sind meines Wissens Untersuchungen über die Gefäßversorgung in den verschiedenen Altersstadien unter diesem Gesichtspunkt bisher nicht angestellt worden.

Da die Nekrose des Köpfchen häufig beiderseits beobachtet wurde, bin ich — wie auch Roesner und Weil, Holst und Chandrikoff — der Ansicht, daß die Ursache der Endarteriitis obliterans in statisch-mechanischen Momenten zu suchen ist.

Bei unseren Patienten konnten alle Formen des Fußlängsgewölbes, vom flachen bis zum hohen, beobachtet werden. Auf die ätiologische Bedeutung soll später eingegangen werden. Anders verhält sich das Quergewölbe. Engelmann, Schreuder, Bragard, Roesner und Weil, Holst und Chandrikoff, v. Dittrich berichten, daß die Erkrankung stets mit Spreizfüßen verbunden war. Wie oben beschrieben, läßt sich auch bei unseren Patienten eine Abflachung des Quergewölbes feststellen. Es erhebt sich nun die Frage, ob die gegebenen statischen Verhältnisse in ursächlichem Zusammenhang mit der Erkrankung stehen.

Wir dürfen praktischerweise und aus entwicklungsgeschichtlichen Gründen das Fußskelet in zwei Reihen einteilen, in eine laterale aus Calcaneus, Cuboid, Metatarsale IV—V mit den zugehörigen Zehen und in eine mediale aus Talus, Naviculare, Cuneiformia I—III, Metatarsalia I—III mit den zugehörigen Zehen bestehend. Während die laterale Reihe der senkrechten Belastung gegenüber größere Festigkeit besitzt, sucht der Talus die mediale nach vorn in horizontaler Richtung zu verschieben. Dieser Schub wird durch die Bänder und vor allem durch die Muskulatur der Zehen kompensiert. Während bei der Belastung die Phalangen der Großzehe dem Boden flach aufliegen, werden die Gelenke der übrigen Zehen, besonders die der II. und III., in dem Sinne abgebogen, daß die Mittel- und Endphalanx plantar-, die Grundphalanx dorsalflektiert werden und die Krallenstellung der Zehen resultiert.

Diese bei normaler Fußform physiologischen Artikulationsverhältnisse werden nun bei Deformitäten des Fußes pathologische Veränderungen erfahren. Die Abflachung des vorderen Quergewölbes ist durch das Absinken der Metatarsalköpfchen gekennzeichnet, das eine Verstärkung der physiologischen Dorsalflexion der Grundphalanx mit sich führt. Aber auch die Abflachung des Längsgewölbes verändert die Stellung der Grundphalanx im Zehengrundgelenk. Das Absinken der Fußwurzel- und Mittelfußknochen vergrößert den Abstand zwischen Calcaneus und den Köpfchen der Ossa metatarsalia. Durch die daraus folgende erhöhte Spannung der Zehenmuskulatur wird die physiologische

Dorsalflexion der Zehengrundgelenke vermehrt. Bei Hohlfüßen ist stets eine Krallenstellung der Zehen vorhanden. Weiterhin wäre die bei Spreizfüßen zu beobachtende Rotation der Ossa metatarsalia und Abductionsstellung der Zehen fibularwärts zu erwähnen. Infolge erhöhter Beanspruchung der lateralen Partien haben sich im letzten Stadium am lateralen Gelenkrand große arthritische Randzacken gebildet, eine Folge der den Spreizfuß begleitenden Abductionsstellung der Zehen nach der Seite der Fibula.

Ein Umstand, der die Häufigkeit der Erkrankung beim weiblichen Geschlecht bis zu einem gewissen Grade erklären wird, soll nicht unerwähnt bleiben. In der heutigen Zeit, in der die Kleidung den Schuh nicht bedeckt, wird auf Kosten des richtig passenden Schuhes den Ansprüchen auf Eleganz Rechnung getragen und möglichst kleine, enganliegende Schuhe gewählt. Besonders der zu kurze Schuh zwingt die Mittel- und Endphalanx zu verstärkter Plantar- und damit die Grundphalanx zu vermehrter Dorsalflexion.

Zusammenfassend möchte ich bemerken, daß infolge des Spreizfußes und der Hammerzehenstellung, einmal eine vermehrte Dorsalflexion und Abductionsstellung nach der Fibulaseite der Grundphalanx, dann eine Rotation im Zehengrundgelenk statt hat, die eine erhöhte Spannung der Gelenkkapsel, besonders im plantaren Teil mit sich führen. Weiterhin weisen Roesner und Weil darauf hin, daß eine durch übermäßige Dorsalflexion herbeigeführte Subluxation den dorsalen Rand der Basis der Grundphalanx von dem Os metatarsale entfernt, so daß auch in der dorsalen Gelenkkapsel eine erhöhte Spannung eintreten muß.

Roesner und Weil nehmen an, daß die in der Kapsel verlaufenden Venen durch die beschriebenen pathologischen Spannungen der Kapsel des Grundgelenks komprimiert werden. In den zugehörigen Gewebspartien tritt anfangs eine Stauung, später völlige Stase ein, welche die Nekrose der Epiphyse herbeiführt. Die resultierende Erhöhung des Blutdrucks führt nach Kaufmann zu dem Bild der Endarteriitis obliterans.

Bevor die Ursache der Endarteriitis obliterans geklärt ist, erscheint es nicht möglich, die Vorgänge, die sich hier abspielen, zu erkennen. Wir können zunächst nur einzelne Tatsachen herbeischaffen, mit deren Hilfe vielleicht später ein klares Bild gewonnen werden kann.

Bei der Nachuntersuchung klagten fast alle Patienten ohne Aufforderung über kalte Hände und Füße und baten um therapeutische Ratschläge. Es handelt sich dabei um Beschwerden, die durch Spasmen der Gefäße hervorgerufen werden. Nun konnte Wieting beobachten, daß vorher gut durch die Haut fühlbar pulsierende Gefäße nach ihrer Freilegung für einige Minuten nicht mehr pulsierten. Weiterhin konnte er feststellen, daß nach der Gefäßnaht eine starre Kontraktion des operierten Gefäßes eintrat, die sich erst nach einigen Minuten, manchmal auch später wieder löste. Wieting glaubt, man habe „es hier offenbar mit rein örtlichen Gefäßspasmen zu tun, ausgelöst durch mechanischen oder thermischen Reiz, und zwar in diesen Fällen an einem schon kranken, spastisch veranlagten Gefäßsystem". Berücksichtigt man auch die Tatsache, daß an normalen Gefäßen nach Verletzungen ein Gefäßspasmus, der nur auf einen Teil des Gefäßes beschränkt war, beobachtet wurde, so liegt die Annahme nicht allzufern, daß es bei der Epiphysennekrose auf mechanischem Wege infolge der

pathologischen Gelenkstellung zu einem Spasmus der Gefäße gekommen ist, der zu einer Ischämie der Epiphyse geführt hat. Die angeführten Beobachtungen sollen keinen Anspruch erheben, für die Ätiologie der Erkrankung absolut beweisführend zu sein, doch könnten sie vielleicht als Wegweiser für weitere Beobachtungen dienen.

Nicht unerwähnt bleiben soll die Ansicht von König und Rauch, daß je nach der Ausdehnung und dem Grad der Ernährungsstörung verschiedene pathologische Erscheinungen eintreten. In ihrem Fall fand sich die Epiphyse bis auf einen plantaren nekrotischen Streifen von Bindegewebe ersetzt, zwischen dem neben zahlreichen capillären Gefäßen vereinzelte Knochenbälkchen mit Knochenhöhlen, die zum Teil Knochenzellen enthielten, sich befanden. Unter dem Gelenkknorpel war matt gefärbter, anscheinend toter Knochen zu sehen. Der pathologisch-anatomische Befund entspricht dem III. Stadium, während der röntgenologische dem beginnenden II. zuzurechnen sein soll. Aus dem Gegensatz zwischen röntgenologischem und anatomischem Befund schließen König und Rauch, daß bei geringer Störung der Blutzirkulation ein Bild entstehe, wie sie es fanden, während in schweren Fällen eine Teil- oder Totalnekrose statt hat. Nun ist die aus der abgebildeten Röntgenaufnahme ersichtliche periostale Verdickung der Metaphyse, die ein Zeichen der Regeneration ist, und die kleine tibiale Randzacke frühestens im III. Stadium zu beobachten; ein Mißverhältnis zwischen anatomischem und röntgenologischem Befund muß daher abgelehnt werden.

Vergleicht man die klinischen und pathologisch-anatomischen Beobachtungen der Köhlerschen Erkrankung der Mittelfußknochen mit den Befunden der Perthesschen Hüftgelenkserkrankung, der Schlatterschen Erkrankung der Tibiaapophyse, der Malacie des Kahnbeins der Hand (Kienböck) und der Köhlerschen Erkrankung des Kahnbeins des Fußes, so ist nicht zu leugnen, daß es sich wahrscheinlich um gleichartige Erkrankungen handelt. Dieser Umstand veranlaßte einige Autoren, konstitutionelle Momente und endokrine Störungen als Ursache anzunehmen, und Sellheim, Bragard, Holst und Chandrikoff konnten über Patienten berichten, bei denen diese Faktoren im Bereich der Möglichkeit lagen. Es erscheint mir jedoch zweifelhaft, ob die wenigen Beobachtungen mit der großen Zahl der übrigen Erkrankten in Zusammenhang gebracht werden dürfen. Nimmt man die Form des Fußes als durch konstitutionelle Momente bedingt an, so wird ihr Einfluß um ein erhebliches Maß an Bedeutung gewinnen. Endokrine Störungen ließen sich bei unseren Patienten auf rein klinischem Wege nicht nachweisen. Ob diese Gesichtspunkte in ätiologischer Hinsicht von Bedeutung sind oder nicht, ist eine Frage sekundärer Natur, die primäre Ursache wird immer in statisch-mechanischen Momenten zu suchen sein.

Behandlung.

Grundlegend für die Behandlung sind die Korrektur der Fehlform des Fußes und die Ruhigstellung des erkrankten Gelenkes. Eine Einlage, die die Abflachung des Quergewölbes beseitigt, läßt nach kurzer Zeit die Beschwerden verschwinden und führt zur Ausheilung des Prozesses. Bei den Patienten mit Hohlfüßen, für die das Tragen einer Einlage nicht wünschenswert erschien,

führte eine Zehenschiene nach Prof. Gocht, die das Capitulum des Os metatarsale entlastet und die Bewegungen im Zehengrundgelenk einschränkt, zum gleichen Ziel. Die Entlastung des Köpfchen konnte auch mit einem schmalen Schienchen erzielt werden, welches am vorderen Teil der Einlage befestigt wurde und bis zur Zehenspitze reicht. Auf diese Weise konnte allen Ansprüchen der Behandlung Rechnung getragen werden. Von einer Behandlung mit Heißluft, Diathermie usw. konnten wir in allen Fällen absehen und so den Patienten vor Kosten und Arbeitsverlust bewahren. Die Resektion des Köpfchens ist in keinem Fall indiziert. Abgesehen von der Gefahr, die jedem operativen Eingriff bis zu einem gewissen Grade anhaftet, führt sie zu erheblicher Störung der Statik des vorderen Quergewölbes.

Abb. 3.

Abb. 4.

Abb. 3. Gewalkte Modelleinlage mit Hebung des vorderen Quergewölbes und Zehenschienchen.
Abb. 4. Zehenschienchen nach Prof. Gocht.

Verlauf.

Die fünf Stadien nach Axhausen geben uns eine Übersicht, wie die Erkrankung verlaufen kann. Auf Grund der Nachuntersuchungen konnte ich feststellen, daß der Endzustand mit den Erscheinungen der Arthritis deformans nicht zwangsläufig eintreten muß. In besonders günstigen Fällen kann der Prozeß auch ohne unsere Hilfe in einer Form ausheilen, die neben geringer Gestaltsveränderung des Köpfchens nur leichte arthritische Veränderungen zeigt. Eben die Tatsache, daß nicht jede Köhlersche Erkrankung mit einer Arthritis deformans, deren Sitz ja die Knochenknorpelgrenze bildet, einhergeht, kann als Kennzeichen dafür angesehen werden, daß die Nekrose nicht in unmittelbarem Kausalzusammenhang mit dem Trauma, sondern erst mittelbar über den Weg der Gefäßobliteration bzw. des Gefäßspasmus entsteht, und durch die wechselnden Ernährungsbedingungen der betreffenden Partien an ein bestimmtes Alter gebunden ist.

Es ist jedoch sicher, daß wir durch therapeutische Maßnahmen den Krankheitsablauf weitgehend beeinflussen können.

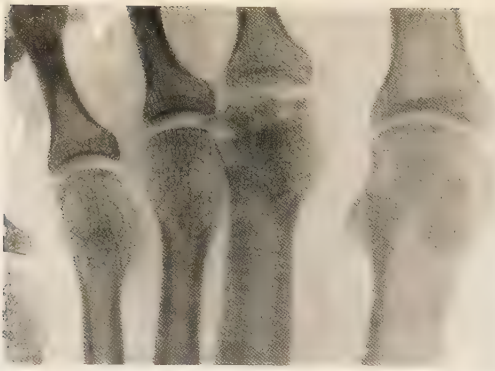

Abb. 5a. Vor der Behandlung. Aufhellungen und Verdichtungen im II. Metatarsalköpfchen, das erheblich deformiert ist.

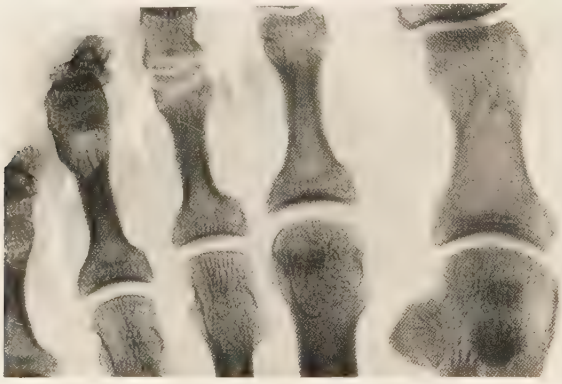

Abb. 5b. Behandelt, nach 5 Jahren. Gelenkfläche glatt, Köpfchen noch etwas verbreitert, gute Bälkchenzeichnung.

Abb. 5a und b. Fall 11, Margarete H., 14 J.

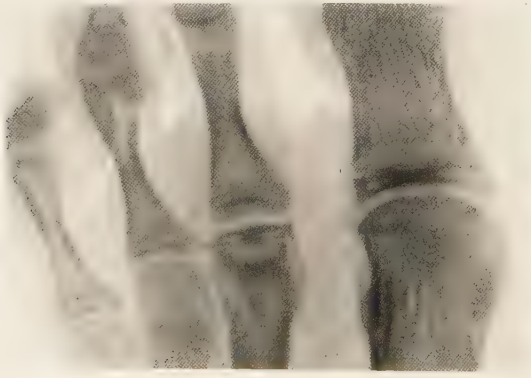

Abb. 6a. Vor der Behandlung, Verdichtungen und Aufhellung im II. Metatarsalköpfchen.

Abb. 6. Fall 13. Angelika W., 14 J.

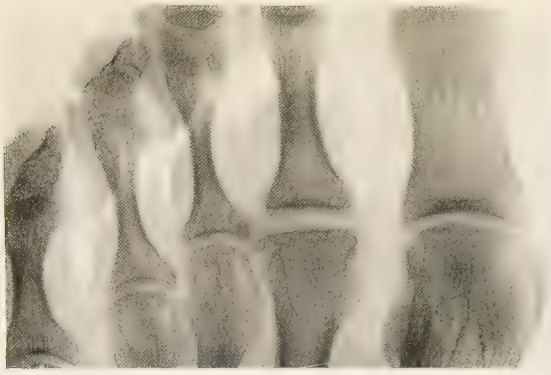

Abb. 6 b. Behandelt, gute und regelmäßige Bälkchenzeichnung. Nach 3 Jahren.
Abb. 6. Fall 13. Angelika W., 14 J.

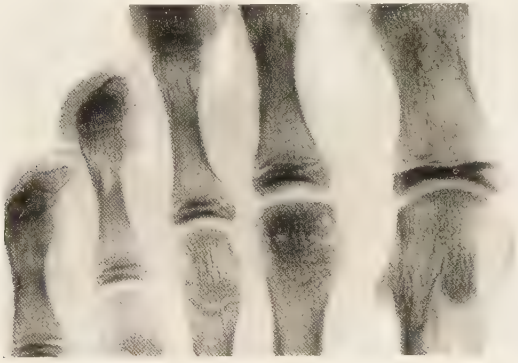

Abb. 7 a. Vor der Behandlung, Verdichtungen im II. Metatarsalköpfchen.

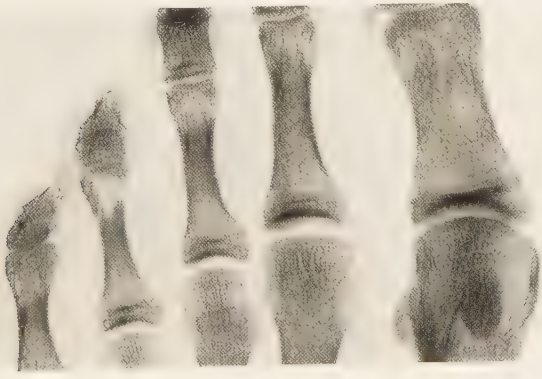

Abb. 7 b. Behandelt, nach 3 Jahren, regelmäßige Bälkchenzeichnung.
Abb. 7 a und b. Fall 19, Melitta M., 15 J.

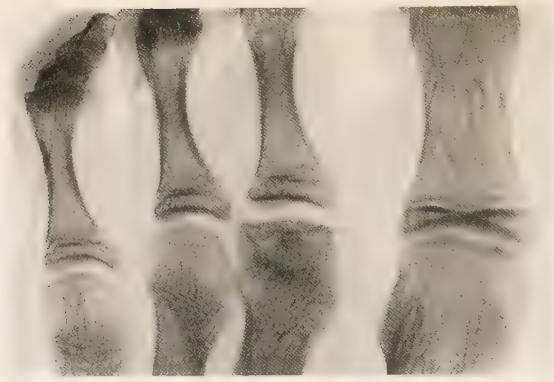

Abb. 8a. Vor der Behandlung, Verdichtungen und Aufhellungen im II. Metatarsalköpfchen, besonders in den fibularen Partien.

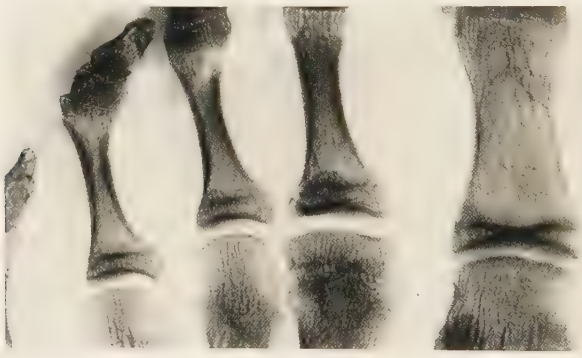

Abb. 8b. Behandelt, nach $2^1/_2$ Jahren, regelmäßige Strukturzeichnung.

Abb. 8a und b. Fall 20, Arno K., 15 J.

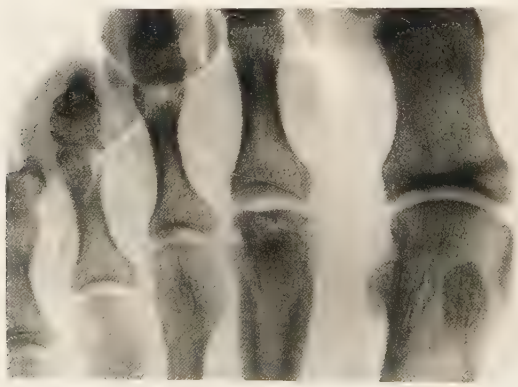

Abb. 9a. Vor der Behandlung, Aufhellungen und Verdichtungen im II. Metatarsalköpfchen, das erheblich deformiert ist.

Abb. 9. Fall 28, Elisabeth D., 15 J.

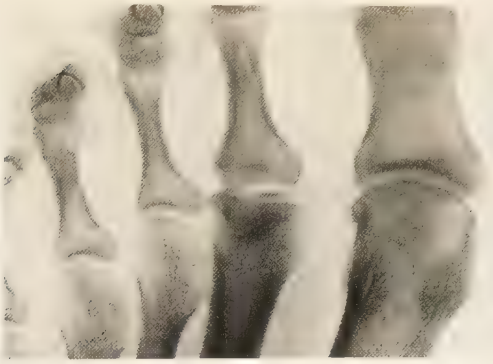

Abb. 9b. Behandelt, nach 2 Jahren, gute Bälkchenzeichnung, Abgrenzung der distalen Kopfkalotte.

Abb. 9. Fall 28, Elisabeth D., 15 J.

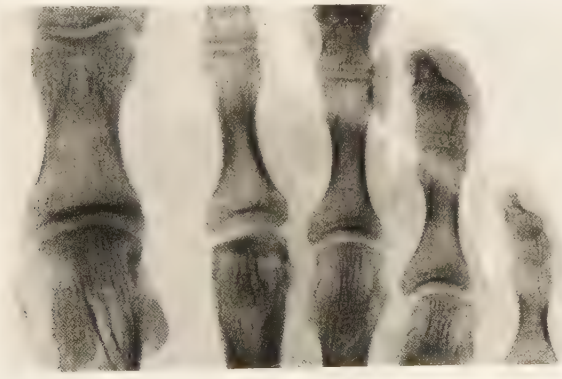

Abb. 10a. Vor der Behandlung, Aufhellungen und Verdichtungen im II. Metatarsalköpfchen

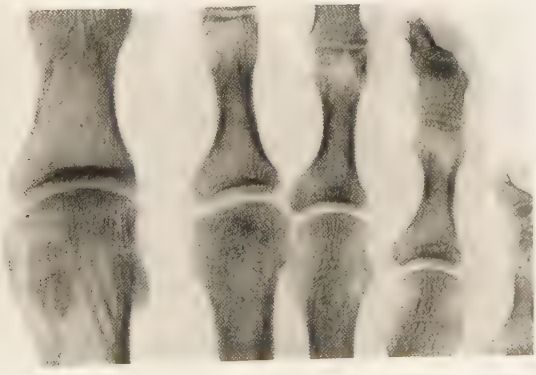

Abb. 10b. Behandelt, nach $1^1/_4$ Jahren, gute Bälkchenzeichnung.

Abb. 10a und b. Fall 29, Luise M., 14 J.

Zunächst ist es notwendig festzustellen, an welchen klinischen und röntgenologischen Symptomen die Ausheilung der Nekrose zu erkennen ist. Bei bestehender Arthritis deformans werden die bekannten Erscheinungen das Bild beherrschen, in den anderen Fällen wird die Unempfindlichkeit des Köpfchens auf Druck ausschlaggebend sein. Röntgenologisch gibt uns die klare Strukturzeichnung des Knochens die Gewißheit, daß die Nekrose beseitigt und gesundes Knochengewebe an ihre Stelle getreten ist.

Bei den nachuntersuchten Fällen des II. und III. Stadiums konnte ich feststellen, daß sie ohne Arthritis deformans und ohne erhebliche Deformierung des Köpfchens ausgeheilt sind. Bei den Fällen 14 und 29 war nach 1, bzw. $1^1/_4$ Jahren die Ausheilung beendet. Vergleicht man damit die anamnestischen Angaben, wonach ohne Arthritis deformans die Beschwerden seit Jahren bestanden, so ist die Verkürzung der Heilungsdauer der Behandlung zuzuschreiben. Die im vorigen Kapitel beschriebene Therapie erscheint daher geeignet, die Heilung zu beschleunigen und gute Resultate zu erzielen.

Zu erwähnen wäre noch das vorzeitige Verschwinden der Epiphysenfuge. An der Regeneration der Epiphyse beteiligt sich neben dem Periost auch das metaphysäre Mark, was Axhausen in seinen Präparaten nachweisen konnte. Das einwachsende Bindegewebe zerstört die Epiphysenfuge und führt zu vorzeitiger Synostosierung.

Krankengeschichten.

Orthopädische Universitätsklinik und -poliklinik.

1. Minna W., 47 J., 1918, kommt wegen Hallux valg.

Längsgewölbe flach, Quergewölbe durchgetreten, Hallux valg. Rö. Köpfchen II links verbreitert und verkürzt, laterale große Randzacke bis zur Grundphalanx reichend, Gelenkfläche uneben und flach, Köpfchen III links verkürzt, Gelenkfläche gut, laterale Zacke.

2. Elsa B., 11 J., klagt seit Wochen über Schmerzen in der Zehengegend rechts. Füße abgeplattet, Quergewölbe durchgetreten. Rö. Gelenkfläche des II. Metatarsale rechts gerade, Verdichtungen, in dem Köpfchen, am lateralen Rand Aussparungen.

Nach 1 Jahr, klagt noch über Schmerzen. Rö. Verdichtungen vermehrt, Verdickung der Metaphyse.

3. Käthe K., 13 J., 1922, seit $^1/_2$ Jahr Schmerzen des Köpfchens II links beim Auftreten.

Leichte Schwellung, Gelenk fühlt sich verdickt an, sehr ausgesprochene Druckschmerzhaftigkeit. Rö. Köpfchen II links zusammengedrückt, distal Strukturverdichtungen, proximal breiter Aufhellungsspalt von lateral bis fast zum medialen Rand reichend. Epiphysenfuge nur schwach zu erkennen.

4. Marie G., 50j., seit $^1/_2$ Jahr Schmerzen beim Auftreten in der Gegend des Köpfchen II links.

Gewölbe ziemlich eingesunken, Quergewölbe flach, Hallux valg. Rö. Köpfchen II rechts verbreitert und verdickt, laterale, breite Randzacke, Gelenkfläche flach, keine Halsverdickung, Basis der Grundphalanx etwas verbreitert. Köpfchen II rechts Gelenkfläche wellig, Köpfchen II links verkürzt, lateral kleine Zacke.

5. Margarete H., 37 J., vor 3 Jahren wegen Hallux valg. operiert, keine Beschwerden.

Längsgewölbe eingesunken, Quergewölbe flach, Schwielen unter Köpfchen II und III. Rö. Köpfchen II rechts verkürzt und verbreitert, Gelenkfläche flach, lateral kleine Zacke, Basis der Grundphalanx deformiert, Hals o. B., Köpfchen II links verkürzt und verbreitert, große laterale Zacke, Gelenkfläche flach.

6. Martha W., 46 J., von der Treppe gefallen, klagt über Schmerzen im rechten Vorfuß. Trägt flache Absätze.

Längsgewölbe flach, bei starker Plantarflexion fühlt man einen Vorsprung an der Basis der II. und III. Zehe rechts, Schwellung über dem Fußrücken, der sich gegen die Umgebung abgrenzen läßt. Rö. Köpfchen II rechts verkürzt und verbreitert, laterale Gelenkecke fehlt, Gelenkfläche geht in einem Bogen nach proximal in die Seitenfläche des Köpfchens über. An der lateralen Gelenkecke freie etwa knapp linsengroße Verschattung, Knochenstruktur gut, keine Halsverdickung.

7. Margarete M., 13 J., Schmerzen im linken Vorfuß.

Längsgewölbe flach, Druckschmerz am II. und III. Metatarsalköpfchen links, keine Bewegungseinschränkung, Quergewölbe flach. Rö. Köpfchen III verkürzt, Knochenverdichtung in der Mitte des Köpfchens, durch die eine Aufhellungslinie verläuft, Gelenkfläche normal, Schaftverdickung.

Resektion des Köpfchens.

1925 geht gut.

1929 geht beschwerdefrei.

8. Hildegard D., 14 J., vor längerer Zeit mit dem Fuß umgeknickt, seitdem Schmerzen nach längerem Laufen, nachts beschwerdefrei.

Längsgewölbe flach, Druckschmerz am linken Großzehengrundgelenk, sowie am II. Metatarsalköpfchen links. Rö. II. Metatarsalköpfchen links zusammengedrückt, verbreitert, Gelenkfläche gerade, proximal Verdichtungen der Knochenstruktur, dann Aufhellung, dann wieder Verdichtung, lateral neben der Gelenkfläche liegt freie Knochenplatte, rund linsengroß, Gelenkspalt etwas verbreitert, Epiphysenfuge nicht so deutlich wie rechts, lateral Verdickung der Metaphyse.

9. Liselotte R., 14 J., kann seit 14 Tagen wegen Schmerzen am rechten Fuß beim Auftreten nicht laufen. Der Vorfuß war bis zum Sprunggelenk geschwollen, Schmerzen bei Bewegung der Zehen.

Großer Fuß, Längsgewölbe flach, deutlicher Druckschmerz in der Gegend des III. Metatarsalköpfchens, daselbst Schwellung. Rö. Köpfchen komprimiert, Gelenkfläche platt, Verdichtungen in der Epiphyse.

10. Anni C., 16 J., 1926, vor 3 Jahren Köhlersche Erkrankung im rechten Fuß, seit 5 Tagen Schmerzen im gleichen Fuß.

Füße schmal, Längsgewölbe gut, Köpfchen II links druckempfindlich, bei Bewegung der Zehe fühlt man feines Reiben. Rö. Köpfchen II links verkürzt und verbreitert, Gelenkfläche flach, laterale Knochenzacke, Verdichtung in der Epiphyse, laterale Knochenzacke an der Basis der Grundphalanx.

11. Margarete H., 14 J., im Sommer vorigen Jahres von der Leiter gestürzt, angeblich rechten Fuß verstaucht, damals keine Schwellung, seitdem dauernd Schmerzen im II. Grundgelenk.

Füße breit, Längsgewölbe abgeflacht, rechter Mittelfuß derb geschwollen, Druckschmerz im Bereich des II. Strahla. Quergewölbe durchgetreten, Hammerzehen II—V. Rö. Köpfchen II rechts verkürzt, Gelenkfläche flach, lateral kleine Zacke, Verdichtung der Struktur, Verdickung der Metaphyse. 1931. Schiene 3 Jahre getragen, keine Schmerzen, dorsaler Randwulst, keine Druckempfindlichkeit.

12. Mafalda G., 15 J., August 1925 eiternde Pustel, seit 4 Monaten Schmerzen bei Bewegung der II. Zehe rechts.

Füße knicken ab, minimale Schwellung des Vorfußes, umschriebener Druckschmerz des II. Metatarsalköpfchens rechts. Rö. Köpfchen II rechts verkürzt, Gelenkfläche flach, Verdichtungen und Aufhellungen in der Epiphyse, Epiphysenfuge unscharf erkennbar, keine Verdickung der Metaphyse.

13. Angelika W., 14 J., 1927, vor 3 Wochen beim Springen gefallen, seitdem Schmerzen in der II. Zehe rechts.

Dorsum über dem II. Zehengrundgelenk geschwollen, bei Bewegungen der II. Zehe leichtes Knirschen, Längsgewölbe hoch, Anspannung der Aponeurosis plantaris, Quergewölbe durchgetreten, Hammerzehen II—V. Rö. Köpfchen II auf die Hälfte verkürzt,

reicht bis zur Höhe des Metatarsale III, distaler Rand platt, mit arthritischen Randzacken, Epiphysenfuge nur lateral zu sehen, Bälkchenzeichnung nur gering ausgebildet, Schaft im distalen Teil etwas verdickt, lateraler Condylus der Grundphalanx verkürzt.

14. Charlotte B., 15 J., kommt wegen starker Hallux valg.-Bildung.

Füße im Mittelteil sehr breit, Hallux valg., Zehen II—V nach fibular gedrängt, Längsgewölbe gut, Quergewölbe durchgetreten. Rö. Köpfchen II verkürzt, Gelenkfläche gerade, Knochenverdichtung unter der Gelenkfläche und im lateralen Teil, Epiphysenfuge verschwunden, Verdickung der Metaphyse.

15. Emma Z., 55 J., war vor 1 Jahr mit dem linken Fuß umgeknickt, leidet seitdem an heftigen Schmerzen im II. Zehengrundgelenk.

Längsgewölbe flach, Quergewölbe durchgetreten, sehr heftiger Druckschmerz des II. Metatarsalköpfchens links. Rö. Köpfchen II verkürzt, Gelenkfläche abgeflacht, gute Bälkchenzeichnung, gut stecknadelkopfgroßer, runder, freiliegender Schatten am lateralen Teil, Metaphyse verdickt.

16. Sieglind G., 12 J., klagt seit $^1/_2$ Jahr über Schmerzen im Vorfuß links, die wechselnd, scheinbar nicht sehr heftig sind. Längsgewölbe erhalten, leichtes Einsinken bei Belastung, Vorfüße breit, umschriebener Druckschmerz in der Gegend des II. Metatarsalköpfchens links. Rö. An beiden Seiten des Köpfchens II links etwa reiskorngroße, wolkige Verdichtung mit umgebender Aufhellung, Gelenkspalt etwas verbreitert, Kopfkappe abgeflacht.

17. Charlotte W., 18 J., vor $^1/_2$ Jahr mit linkem Fuß umgeknickt, Beschwerden über dem Fußrücken.

Linkes Bein livide verfärbt, Längsgewölbe leicht hohl, Zehen in leichter Hammerstellung. Rö. Köpfchen II links verkürzt, breite Gelenkfläche, s-förmig deformiert, keine Strukturveränderungen.

18. Eva Sch., 13 J., seit 6 Wochen Schmerzen im rechten Fuß, der stark anschwillt.

Längsgewölbe hohl, Quergewölbe durchgetreten, Hammerzehen II—V. Rö. II. Metatarsale rechts, etwas proximal der Gelenkfläche verläuft eine schmale Verdichtung in querer Richtung, an ihrer lateralen Ausmündung kleine Zacke, lateral und distal in mäßiger Ausdehnung wolkige Verdichtungen.

19. Melitta M., 15 J., 1928, seit August 1925 Schmerzen in beiden Füßen, zuerst links, später rechts, nach Überanstrengungen. Längsgewölbe hohl, Quergewölbe durchgetreten, ausgesprochener Druckschmerz am II. Metatarsalköpfchen rechts. Rö. Köpfchen II rechts verkürzt, kleine mediale Zacke, Gelenkfläche gerade, Gelenkspalt verbreitert, im distalen Ende zeigt der Knochen Verdichtungen, einige quer verlaufende strichförmige Aufhellungen.

1931 Schmerzen mit Einlagen sofort verschwunden, dorsaler Randwulst.

20. Arno K., im März 1928 angeblich II. rechte Zehe verrenkt, seitdem Beschwerden am Köpfchen II rechts bei Belastung und auf Druck. Rö. Gelenkfläche des II. Metatarsale abgeflacht, Epiphysenfuge nicht deutlich erkennbar, lateraler Rand der Epiphyse unscharf begrenzt, zeigt wolkige Verdichtungen, aber auch aufgehellte Stellen, unscharfe Bälkchenzeichnung, Gelenkspalt verbreitert.

Mit Einlagen beschwerdefrei gewesen, trägt jetzt keine Einlagen mehr. Minimaler Druckschmerz am Köpfchen II.

21. Gerhard H., 15 J., hat seit 1 Jahr Schmerzen am Metatarsalköpfchen II. Längsgewölbe abgeflacht, Druckschmerz über dem II. Metatarsalköpfchen. Quergewölbe durchgetreten. Rö. Distale Gelenkfläche flach, Köpfchen zusammengedrückt, herdförmige Knochenverdichtungen, kleine laterale Zacke. 1931 mit Einlagen keine Beschwerden. Geringer Druckschmerz am Köpfchen II rechts.

22. Thusnelda L., 21 J., Beschwerden am rechten Fuß.

Längsgewölbe rechts hoch, links abgeflacht, Quergewölbe durchgetreten, Druckschmerz am III. Metatarsalköpfchen rechts. Köpfchen verdickt, bei Bewegungen schmerzhaft. Rö. III. Metatarsalköpfchen Struktur gut, Gelenkfläche uneben, Köpfchen verbreitert, distal großer Schatten.

1928 Resektion des Köpfchens.

1931 stets Beschwerden, Druckschmerz am Köpfchen II und III, III. Zehe rechts verkürzt, in Dorsalflexion.

23. Charlotte K., 23 J., seit 4 Wochen starke Schmerzen im rechten Fuß.

Längsgewölbe flach, II. Zehe berührt beim Stehen nicht den Boden, starker Druckschmerz über II. Metatarsalköpfchen und Grundgelenk II, bei Bewegungen starkes Knirschen und Rauhigkeiten.

1928 Resektion des distalen Teils des Köpfchens.

1931 keine Beschwerden, Kontraktur der II. Zehe.

24. Hanni V., 16 J., Beschwerden im linken Fuß.

Längsgewölbe abgeflacht, Quergewölbe durchgetreten, Druckempfindlichkeit an den Köpfchen II und III links. Rö. Kopfkappe II links abgeflacht, eingedrückt, Gelenkfläche gerade mit seitlichen Zacken, proximal der Gelenkfläche Verdichtungen, dann Aufhellung, Epiphysenfuge verschwunden.

25. Irma W., 15 J., seit über 6 Monaten Schmerzen im linken Vorfuß.

Köpfchen des II. Metatarsale druckschmerzhaft, Quergewölbe durchgetreten, Längsgewölbe erhalten. Rö. Köpfchen II zusammengebrochen, Zackenbildung.

26. L., 15 J., seit 1 Jahr Schmerzen im linken Vorfuß.

Köpfchen des II. Metatarsale links druckschmerzhaft und verdickt, Vorfuß adduziert. Rö. Köpfchen II zusammengebrochen.

27. Hellmut B., 18 J., 1929, im Anschluß an hohen Sprung Schmerzen unter der mittleren Ballengegend des rechten Vorfußes.

Längsgewölbe normal, Quergewölbe durchgetreten, Hammerzehen II—V, Grundgelenk II rechts druckempfindlich und verdickt.

1931 mit Einlagen keine Beschwerden, nur gering beim Springen.

28. Elisabeth D., 15 J., seit einigen Wochen nach Springen Schmerzen im rechten Vorfuß.

Geringe Verdickung am Fußrücken, Längsgewölbe normal, Quergewölbe durchgetreten, Druckempfindlichkeit von Schaft und Köpfchen II rechts. Rö. Köpfchen II erheblich deformiert, abgeflacht und verkürzt, starke Verdickung des Schaftes, besonders am Hals.

1931 hat noch Beschwerden, erheblicher dorsaler, druckempfindlicher Randwulst, Einlage nicht richtig gehoben. Rö. Köpfchen II rechts zusammengedrückt, distale Kalotte durch schmalen Spalt von dem proximalen Teil getrennt, Verschattung lateral liegend.

29. Luise M., 14 J., vor 6 Wochen nach Springen Schmerzen im rechten Fuß.

Mäßiger Spreizfuß, Längsgewölbe sehr gut gewölbt, deutlicher Druckschmerz am II. Metatarsalköpfchen rechts. Rö. Kopfkappe links eingedrückt, distaler Teil zeigt starke Verdichtungen der Knochenstruktur, Schaft verdickt, Epiphysenfuge undeutlich.

30. Klara C., 27 J., seit 8 Tagen Fußbeschwerden, besonders beim Laufen.

Längsgewölbe bei Belastung flach, geringe Verdickung und Druckschmerz des II. Metatarsalköpfchens rechts. Rö. Kopfkappe II rechts eingedrückt, Hals verdickt, Knochenstruktur verdichtet, Gelenkspalt medial verschmälert, Basis der Grundphalanx verbreitert, Gelenkfläche erscheint wie eine Mulde mit dorsalem und plantarem Wulst, lateral freiliegende Verschattungen.

31. Martha I., 43 J., Beschwerden im linken Fuß.

Längs- und Quergewölbe abgeflächt, circumscripter Druckschmerz unter dem Köpfchen III links. Rö. Köpfchen II links stark deformiert, bis zur Höhe des III. eingedrückt, Gelenkfläche deformiert, lateral große Knochenzacke bis neben die Basis der Grundphalanx reichend, welche verbreitert ist, Schaft im ganzen verdickt, auf der Gelenkfläche zarte längliche Verschattungen.

32. Irma Sch., 15 J., seit 1 Jahr Schmerzen über dem Fußrücken, Längsgewölbe flach, Quergewölbe durchgetreten, Druckschmerz. Rö. Köpfchen II verbreitert und verkürzt, Verdichtungen der Knochenstruktur, proximal und medial davon Aufhellungen,

Basis der Grundphalanx verdickt, Gelenkspalt etwas verbreitert, Epiphysenfuge verschwunden.

33. Lina K., 12 J., seit $^1/_2$ Jahr Schmerzen zwischen I. und II. Zehe, Verletzung unbekannt.

Füße normal, Schwellung und Druckempfindlichkeit des II. Metatarsalköpfchens rechts. Rö. Abflachung der Gelenkfläche und Verbreiterung des II. rechten Metatarsalköpfchens, Epiphysenfuge nicht so scharf wie links, laterale Seite des Köpfchen III rechts unscharfe Bälkchenzeichnung.

34. Ilse G., 12 J., 1930, seit 4 Wochen Schmerzen im rechten Fuß.

Dorsum des rechten Vorfußes geschwollen, Druckempfindlichkeit der Grundgelenke II und III. Längsgewölbe hohl, Hammerzehen. Rö. Am lateralen Rand der Epiphyse wolkige Verdichtungen.

1931 keine Beschwerden. Dorsaler Randwulst am Metatarsale II. Rö. Gelenkfläche gerade, proximal kreisförmige Aufhellung, die von Verdichtungen umgeben ist.

35. Ella L., 43 J., vor 6 Wochen umgeknickt, seit dieser Zeit Schmerzen im Fuß beim Gehen.

Längs- und Quergewölbe flach. Rö. Köpfchen II links abgeflacht, deformiert, Rand s-förmig, lateral Knochenvorsprung, Knochenstruktur gut.

36. Elisabeth M., 16 J., nach Sprung von einer Treppe seit $^3/_4$ Jahren Schmerzen im linken Fuß.

Spreizfuß, Zehen in Hammerstellung, Köpfchen II links verdickt, druckempfindlich. Rö. Köpfchen II plump und zusammengedrückt, Bälkchenzeichnung gut, lateral großer, freier Knochenschatten, Köpfchen II rechts so flach wie links, laterale Ecke zeigt Aussparung, in der Mitte Knochenverdichtungen, beginnende Verdickung des Halses.

37. Lia L., 31 J., wegen Hallux valg. operiert.

Bewegungen in beiden Großzehengrundgelenken erheblich eingeschränkt, Längsgewölbe normal, Quergewölbe durchgetreten, Hammerzehen II—V, Druckschmerz, am Hals und Köpfchen II links. Rö. Köpfchen II links verkürzt und verbreitert, Knochenstruktur gut.

38. Hildegard St., 35 J., seit $1^1/_2$ Jahr Köhler II rechts, seit $^1/_4$ Jahr Hackensporn links.

Gegend des rechten II. Grundgelenkes geschwollen, Köpfchen dorsal und plantar sehr druckempfindlich, Längsgewölbe flach, Quergewölbe durchgetreten. Rö. Oberer Rand des Köpfchen II annähernd normal geformt, mit fast völlig glattem Rande, im Gelenk drei kleine freie Körper, der mittlere Teil der Epiphyse zeigt Aufhellung mit umgebender Verdichtung, Schaft verdickt.

39. Franz G., 25 J., 1931, wegen gonorrhöischer Entzündung des rechten Fußgelenkes in Behandlung, niemals Beschwerden in den Vorfüßen. Längsgewölbe hohl, Quergewölbe etwas abgeflacht, an den Köpfchen II—III rechts und links sind erhebliche Randwülste zu fühlen, keine Druckempfindlichkeit, Bewegungen frei, kein Reiben. Rö. Köpfchen II—III rechts verkürzt und verbreitert, große laterale Exostose, Gelenkfläche flach, unregelmäßig, Bälkchenzeichnung gut, geringe Verdickung des Schafthalses, Basis der Grundphalanx deformiert. Köpfchen II links verkürzt und verbreitert mit lateraler Exostose, wolkige Verdichtungen in den lateralen Partien der Epiphyse. Köpfchen III links verkürzt, verbreitert, Gelenkfläche flach, Bälkchenzeichnung gut.

40. Sabine H., 21 J., seit 1924 Beschwerden am Metatarsalköpfchen II links, Zehenstand wegen großer Beschwerden unmöglich.

1925 Rö. Köpfchen II und III abgeflachten Gelenkspalt, mäßige Verdichtungen, erhebliche periostale Auflagerungen an Metaphyse und Diaphyse, Epiphysenfuge nicht zu erkennen.

1931 Längsgewölbe hoch, Quergewölbe durchgetreten, Hammerzehen, Druckempfindlichkeit des Köpfchen II links. Rö. Köpfchen III links zeigt normale Form, keine Verdichtungen, Köpfchen II links Gelenkfläche uneben, laterale Knochenzacke, Köpfchen verbreitert und verkürzt, Hals verbreitert, runde Verschattung im Gelenkspalt, Grundphalanx verbreitert.

41. H., 15 J., seit $1^1/_2$ Jahren Schmerzen im linken Vorfuß, kein Trauma.

Längsgewölbe hohl, Quergewölbe durchgetreten, II. Metatarsalköpfchen links verdickt und sehr druckempfindlich. Rö. Köpfchen II links flache Gelenkfläche mit kleiner lateraler Zacke, Verdichtungen im Köpfchen, Epiphysenfuge zu erkennen, keine Verdickung der Metaphyse.

Privatklinik von Herrn Prof. Gocht.

42. Emma W., 35 J., 1920, kommt wegen Ballen.

Längsgewölbe gut, Quergewölbe durchgetreten, keine Druckempfindlichkeit der Metatarsalköpfchen, Hallux valg. Rö. Köpfchen III links verbreitert, Gelenkfläche napfförmig ausgehöhlt, unregelmäßig, laterale Zacke, knöcherne Verdickung der Metaphyse, Struktur des Knochens gut.

43. Ida K., 26 J., 1921, Schmerzen in beiden Füßen, nicht an den Mittelfußköpfchen.

Längsgewölbe flach, Quergewölbe durchgetreten, Hallux valg. Rö. Köpfchen II links verkürzt, Gelenkspalt verbreitert, arthritische Zacke am Condylus der Grundphalanx.

44. Martha B., 41 J., 1922, kommt wegen Ballenbeschwerden.

Quergewölbe durchgetreten, Hallux valg. Rö. Köpfchen II links verkürzt und verbreitert, Gelenkfläche gerade, Gelenkspalt verbreitert.

45. Herz H., 37 J., 1923, seit 2 Monaten Schmerzen im linken Fuß, nicht im Vorfuß.

Längsgewölbe normal, Quergewölbe durchgetreten, Hallux valg. Rö. II. Metatarsalköpfchen rechts verkürzt, Gelenkfläche nicht so glatt wie links.

46. Mathilde G., 41 J., 1924, Schmerzen an beiden Ballen.

Quergewölbe durchgetreten, Hallux valg. Rö. Köpfchen II links napfförmig ausgehöhlt, laterale Exostose, Knochenstruktur gut, arthritische Veränderungen an der Grundphalanx.

47. Margarete H., 1927, zeitweise Schmerzen in der II. Zehe links, früher zu kurze Schuhe getragen.

Hallux valg. Quergewölbe durchgetreten, Längsgewölbe gut, Hammerzehen II beiderseits. Rö. Köpfchen II rechts verkürzt und verbreitert, Gelenkfläche muldenförmig vertieft, laterale Exostose, arthritische Veränderungen an der Grundphalanx. Köpfchen II links verkürzt und verbreitert, Gelenkfläche gerade laterale Exostose, arthritische Veränderungen an der Grundphalanx.

48. Arnold J., 1931, seit über 40 Jahren Schmerzen am rechten II. Metatarsalköpfchen auf Druck, bei Belastung keine Beschwerden.

Längsgewölbe abgeflacht, Quergewölbe durchgetreten, Druckschmerz dorsal und plantar am Köpfchen II und III, Plantarflexion der II. Zehe rechts schmerzhaft. Rö. Laterale Partien des Köpfchen II rechts wolkig getrübt, punktförmige Verdichtungen, einige zarte periostale Auflagerungen, keine Arthritis deformans.

Literatur.

1. Abeles: Fortschr. Röntgenstr. **35**, 948 (1927). — 2. Altschul: Med. Klin. **1924**, 10. — 3. Axhausen: Bruns' Beitr. **126**, 451 (1922). — 4. Axhausen: Arch. klin. Chir. **121**, 65. — 5. Axhausen: Berl. med. Ges., 7. März 1923. Ref. Münch. med. Wschr. **1923**, 11. — 6. Axhausen: Zbl. Chir. **1923**, 14. — 7. Axhausen: Arch. klin. Chir. **124**, 511 (1923). — 8. Axhausen: Klin. Wschr. **1924**, 24. — 9. Axhausen: Virchows Arch. **252**, 458 (1924). — 10. Axhausen: Bruns' Beitr. **133**, 89 (1925). — 11. Axhausen: Arch. klin. Chir. **129**, 341 (1924). — 12. Baensch: Dtsch. med. Wschr. **1922**, 10. — 13. Brill: Arch. orthop. Chir. **24**, 64 (1927). — 14. Bragard: Z. orthop. Chir. **46**, 49 (1925). — 15. Cahen-Brach: Arch. klin. Chir. **124**, 144 (1923). — 16. v. Dittrich: Arch. orthop. Chir. **24**, 554 (1927). — 17. Engelke: Klin. Wschr. **1924**, 3. — 18. Engelmann: Fortschr. Röntgenstr. **28**, 311 (1921). — 19. Fischer, A. W.: Fortschr. Röntgenstr. **28**, 462 (1921). — 20. Freiberg: Surg. etc. **19**, 191. — 21. Fromme: Erg. Chir. **15** (1922). — 22. Gocht-Debrunner: Orthop. Therapie. Leipzig 1925. — 23. Holst-Chandrikoff: Fortschr. Röntgenstr. **25**, 204 (1927). — 24. Heitzmann-Engel: Klin. Wschr. **1923**, 9—10. —

25. Hühne: Bruns' Beitr. **132**, 226 (1924). — 25. Kappis: Bruns Beitr. **129**, 61 (1923). 27. Kaufmann: Lehrbuch der speziellen pathologischen Anatomie, 1922. — 28. Klett: Fortschr. Röntgenstr. **30**, 501 (1923). — 29. Köhler: Verh. 11. dtsch. Röntgenkongr. **1920**. 30. Köhler: Münch. med. Wschr. **1924**, 4. — 31. Köhler: Münch. med. Wschr. **1920**, 45. 32. König, F.: Arch. klin. Chir. **124**, 1 (1923). — 33. König, E. Rauch: Arch. klin. Chir. **128**, 369 (1924). — 34. Meyer, M.: Bruns' Beitr. **130**, 685 (1924). — 35. Moutier: Rev. d'Orthop. **32** (1925). — 36. Müller, W.: Bruns' Beitr. **132**, 490 (1924). — 37. Müller, W.: Bruns' Beitr. **133**, 452 (1925). — 38. Nußbaum: Bruns' Beitr. **130**, 495 (1924). — 39. Reinberg: Zbl. Chir. **1926**, Nr 49, 3101. — 40. Roesner-Weil: Bruns' Beitr. **133**, 470 (1925). — 41. Sonntag: Z. Röntgenol. **1924**, 22—23. — 42. Schnee: Fortschr. Röntgenstr. **35**, 41 (1927). — 43. Schreuder: Dtsch. Z. Chir. **178**, 1451 (1925). — 44. Sellheim: Ver. Ärzte Halle, 16. Jan. 1924. Ref. Münch. med. Wschr. **1924**, 8. — 45. Weil: Fortschr. Röntgenstr. **28**, 133 (1921). — 46. Walter, H.: Arch. orthop. Chir. **25**, 557 (1927). — 47. Wieting: Bruns' Beitr. **126**, 1 (1922).

Lebenslauf.

Am 11. April 1904 wurde ich als Sohn des Rechnungsrevisors Wilhelm Gardemin und seiner Ehefrau Anna geb. Maesch zu Berlin-Tegel geboren. Im Herbst 1910 trat ich in das Königstädtische Realgymnasium zu Berlin ein und verließ diese Anstalt im Herbst 1922 mit dem Zeugnis der Reife. Nach sechssemestrigem Studium der Medizin an der Universität Berlin bestand ich mein medizinisches Vorexamen. Nach weiterem fünfsemestrigem klinischem Studium an den Universitäten Berlin, Bonn, Freiburg und Kiel bestand ich im Sommer 1928 mein medizinisches Staatsexamen in Berlin. Das praktische Jahr legte ich an der Universitätskinderklinik der Charité, der orthopädischen Universitätsklinik und -poliklinik zu Berlin und der orthopädischen Abteilung des städtischen Krankenhauses zu Berlin-Britz ab und erhielt am 1. 10. 1929 meine Approbation als Arzt. Seitdem bin ich als Volontärarzt an der orthopädischen Universitätsklinik und -poliklinik tätig.